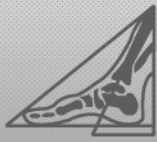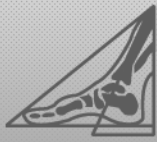


## TREFWOORDENLIJST

- accessoir os naviculare syndroom (zie 5.1)  
achillodynie (zie 7.1, 15.1)  
achtervoet (zie 6)  
afwijkende houding en beweging (zie 14)  
algemene ontstekingen (zie 2.1)  
amputatie gewricht van Chopart/LisFranc (meest distale amputatie) (status na amputatie) (zie 13.1)  
amputatie van een teen (teen, tenen) (status na amputatie) (zie 13.2)  
antalgische gewoontehouding (zie 14.1)  
anterior tibiotalar compressiesyndroom (zie 6.1, 7.2, 15.2)  
apophysitis calcanei (morbus Sever) (zie 6.2)  
arthritis/arthrosis van de midtarsale gewrichten (zie 5.2)  
arthrosis (zie 11.2)  
arthrosis in het bovenste spronggewicht (komt ook bij reuma voor) (zie 6.3, 7.3)
- bekkenscheefstand ten gevolge van een (schijnbaar) beenlengteverschil (zie 14.2)  
bursa/bursitis (slijmbeurs(-ontsteking)) (zie 3.1)  
bursitis calcanei plantaris (inclusief calcaneodynie) (zie 6.4)  
bursitis iliopectinea (psoas bursitis) (zie 9.1)  
bursitis retrocalcaneale (zie 6.5)  
bursitis subcutane achillei (zie 6.6)  
bursitis subtrochanterica (zie 9.2)
- calcaneusfractuur (status na fractuur) (zie 6.7, 13.3)  
callus (eelt, hyperkeratose) (zie 2.2)  
capsulitis (ontsteking/irritatie van de gewrichtskapsel, zoals onder meer bij reuma) (zie 3.2)  
capsulitis MTP-gewricht (ontsteking/irritatie gewrichtskapsel; wordt ook bij reuma gezien) (zie 4.1)  
capsulitis/periostitis (zie 11.3)  
cerebral palsy/infantiele encephalopathie/spasticiteit (zie 12)  
Charcot Marie-Tooth (zie 12)  
Charcot voet (zie 10.1)  
(chronische) (sub)luxatie MTP 2-5 (bij hamerteen, hypermobiliteit MTP's of traumatisch; wordt ook bij reuma gezien) (zie 4.2)  
chronische (sub)luxatie van de teengewrichten (zie 3.3)  
claudicatio intermittens/vasculitis (zie 12)  
clavi en callus (likdoorns en eelt/eeltknobbels) (zie 10.2)  
clavus (likdoorn, eksteroog, keratoma) (zie 2.3)  
compressie-neuropathie n. peroneus profundus (zie 4.3, 5.3)  
compressie-neuropathie n. peroneus superficialis (zie 4.4, 5.4, 6.8)  
compressie-neuropathie nn. plantaris medialis en lateralis (onder m. abductor hallucis longus) (zie 5.5)  
compressie-neuropathie van de n. peroneus communis (t.h.v. het collum fibulae) (zie 7.4)  
coxarthrosis (zie 9.3)
- deformiteiten en verminderde beweeglijkheid in gewrichten (zie 10.3)  
diabetes mellitus (DM) (zie 10)  
doorgezakte voorvoet/pes transversus (zie 4.5)  
Duchenne (zie 12)
- Ehler-Danlos (zie 12)  
enkel/onderbeen (zie 7)  
eversietrauma (zie 7.5)  
exostosen/knobbelvorming (zie 11.4)  
exostosen/osteofyten (zie 3.4, 4.6, 5.6, 6.9)
- fasciïtis plantaris (irritatie van de aponeurosis plantaris) (zie 5.7, 6.10, 15.3)
- ganglion (verdikking, met name in een pees) (zie 4.7, 5.8, 6.11)  
genu valgum (x-benen) (zie 16.2)  
genu varum (o-benen) (zie 16.3)  
gonarthrosis (zie 8.1)



- Haglund exostose (zie 6.12, 15.4)  
hallux limitus/hallux rigidus (verminderde beweeglijkheid MTP-1/verstijving MTP-1) (zie 3.6, 4.9)  
hallux valgus (zie 3.5, 4.8)  
hamerstand/klauwstand digiti (zie 3.7)  
heup/bekken/lage rug (zie 9)  
hielspoor (calcificering onder de calcaneus, meestal t.h.v. de origo van de fascia plantaris) (zie 6.13)  
huid (zie 2)  
huidverkleuringen (zie 2.4)  
hyperconvexe nagels (kromme nagel, krom naar de zijkanten/unguis incarnatus) (zie 1.1)
- insertietendopathie m. peroneus brevis (zie 5.9)  
insertietendopathie m. tibialis anterior (zie 5.10)  
insertietendopathie m. tibialis posterior (zie 5.11)  
insertietendopathie van de pes anserinus (superficialis) (zie 7.6, 8.2, 15.5)  
insertietendopathie/tendinitis van overige spieren van de metatarsus (zoals m. hallucis longus) (zie 4.10, 5.12)  
instabiel looppatroon (zie 17.1, 19.1)  
instabiliteit van de enkel (zie 6.14, 7.7, 15.6)  
inversietrauma (zie 7.8)
- jicht (zie 3.8, 4.11, 11.5)  
Joplin's neuroma (compressie-neuropathie van de n. plantaris medialis, aan de mediale zijde van het MTP-1) (zie 4.12, 15.7)  
jumper's knee (infrapatellaire insertietendopathie, apexitis patellae) (zie 8.3, 15.8)  
juvenile chronische arthritis (zie 16.4)
- kinderen (zie 16)  
knie (zie 8)  
knie/heup/rugklachten bij afwijkende voetstand en/of –functie (zie 14.3)  
konnateentjes (zie 16.5)
- (lage) rugklachten (zie 9.4)  
lichte huidafwijking bij DM (zie 10.4)  
littekens (zie 2.5)  
loge syndroom (anticiusloge/compartimentensyndroom (waaronder de m. tibialis anterior) (zie 7.9)
- marsfractuur (vaak fractuur van os metatarsale 2, door overbelasting) (zie 4.13)  
meniscus irritatie (zie 8.4)  
metatarsalgie (zie 4.14)  
middenvoet (zie 5)  
midtarsale overbelasting van de plantaire ligamenten (zie 5.13)  
migranten (zie 18)  
morbus Köhler I (aseptische botnecrose in het os naviculare) (zie 5.14)  
morbus Köhler II (avasculaire botnecrose van het caput metatarsale 2/ziekte van Freiberg) (zie 4.15)  
morbus Ledderhose (plantaire fibromatosis) (zie 5.15)  
morbus Osgood-Schlatter (apophysitis tibialis adolescentium) (zie 8.5)  
Mortonse neuralgie (compressie-neuropathie van de n. plantaris pedis in de intermetatarsale ruimte, meestal tussen 3-4) (zie 4.16)  
multiple sclerose (zie 12)
- nagel (zie 1)  
nagelafwijkingen (zie 10.5)  
nagelbedletsel, al dan niet met fractuur (zie 1.2)  
nagelproblematiek (zie 15.9)  
nagelwalproblemen/rondom ontsteking/omloopje (paronychia, of eeltvorming in de nagelwal) (zie 1.3)  
neuroom (neuroma/neuroom) (zie 4.17)  
neuropathische pijn (zie 10.6)  
neurovasculair clavus (zie 2.6)
- onychogryphosis (wildgroeïende nagel) (zie 1.4)  
onycholysis (loslaten van de nagelplaat, vaak t.g.v. onychomycosis of trauma) (zie 1.5)  
onychomycosis (schimmelnagel) (zie 1.6)  
osteoid osteoom (zie 3.9)  
ouderen (zie 17)



overbelasting van de m. quadriceps femoris (zie 8.7)  
overbelasting van het lig.collaterale mediale (zie 8.6)  
overpronatie tijdens lopen/geproneerd lopen (zie 14.4)

Parkinson (zie 12)  
periodieke controle (zie 10.7)  
pes cavus/pes cavo varus (zie 5.16, 6.15)  
pes planus/pes planovalgus/pes valgus (zie 5.17, 6.16)  
pijn bij lopen (zie 10.8)  
pijn in rust/nachtelijke pijn (zie 10.9)  
plantair hielpijn syndroom (zie 6.17)  
platvoet (zie 16.6)  
post-polio syndroom (zie 12)  
posttraumatische reflex dystrofie (zie 12)  
posttraumatische- en/of postoperatieve aandoeningen van de onderste extremiteiten (zie 13.4)  
preventie maatregelen na diagnose DM (zie 10.10)  
preventie wonden (risicogroep door exostosen/dunne huid) (zie 11.6)  
pubalgie (verzamelnaam voor aandoeningen die pijn veroorzaken rond het tuberculum pubicum/os pubicum) (zie 9.5, 15.10)

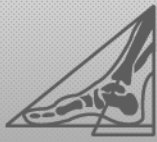
retropatellaire chondropathie (pijn achter de knieschijf/beschadiging van het retropatellaire kraakbeen (zie 8.8)  
reumatische aandoeningen (zie 11)  
revalidatie (zie 13)

sesamoïde osteochondrosis (zie 4.18)  
sesamoïditis (zie 4.19)  
sinus tarsi syndroom (zie 6.18, 7.10)  
snapping hip (coxa saltans) (zie 9.6)  
sporters (zie 15)  
spreidplatvoet (zie 4.20)  
stands- en functie-afwijkingen van de 1<sup>ste</sup> straal (inclusief metatarsus primus elevatus, plantairgefleeteerde 1<sup>ste</sup> straal, hypermobiele 1<sup>ste</sup> straal) (zie 4.21)  
standsafwijkingen (zie 11.7)  
status na amputatie (teen, tenen) (zie 10.11)  
status na beroerte inclusief hemiplegie (zie 12)  
(sub)acute fase bij RA (zie 11.1)  
subunguaal clavus (likdoorn/keratoma onder de nagel) (zie 1.7)  
subunguaal haematoom (bloedblaar onder de nagel) (zie 1.8)  
supinatie bij hielcontact/gesupineerd lopen (zie 14.5)  
supra/infraductie van digiti (tenen liggen over elkaar heen) (zie 3.10)  
syndroom van Marfan (zie 12)

tailors bunion (bursa/bursitis aan de laterale zijde van het caput metatarsale 5, vaak met varisatie van digitus 5, abductie van het os metatarsale 5 en exostosevorming (zie 4.22)  
tarsaal tunnel syndroom (compressie van de n. tibialis onder het retinaculum flexorum achter de mediale malleolus) (zie 6.19, 7.11)  
tendinitis/tenosynoviïtis van de m. peroneus brevis (zie 6.20, 7.12)  
tendinitis/tenosynoviïtis van de m. tibialis anterior (zie 6.21, 7.13)  
tendinitis/tenosynoviïtis van de m. tibialis posterior (zie 6.22, 7.14)  
tenen (zie 3)  
tenengang (zie 14.6, 16.7)  
tibiaal stress syndroom (voorheen aangeduid als 'shin-splints'; meestal insertietendopathie van de m. tibialis post./ant.) (zie 7.15, 15.11)  
tractus iliotibialis-frictiesyndroom (zie 8.9, 15.12)

ulcera (wonden) (zie 2.7)  
ulceratie (vasculair ulcus, neuropathisch ulcus, neuro-vasculair ulcus) (zie 10.12)  
unguis incarnatus (ingegroeide nagel) (zie 1.9)

valgusstand van de calcaneus in combinatie met standsverandering in voet en been (zie 6.23)  
varusstand van de calcaneus in combinatie met standsverandering in voet en been (zie 6.24)  
verergering of continuering van pijn bij RA (zie 11.8)  
verminderde beweeglijkheid in de gewrichten (zie 11.9)



**CORINE VOETS**

Praktijk voor Podotherapie

S C H I J N D E L

Akkerstraat 8, 5482 HJ Schijndel  
Tel. (073) 547 88 16  
E-mail: [info@podotherapieschijndel.nl](mailto:info@podotherapieschijndel.nl)



Kwaliteitsregister  
PARAMEDICI

verminderde dorsaalflexie in het enkelgewricht (zie 7.16)  
verrucae (wratten) (zie 2.8)  
verstandelijk gehandicapten (zie 19)  
voetverzorging (zie 1.10 en 2.9)  
voorvoet (zie 4)

wondbehandeling (zie 11.10)  
wintertenen/perniosis/ fenomeen van Raynaud (zie 3.11)

zandteent of volleybalteent (zie 3.12, 4.23, 15.13)